maltrattamento e abuso sul minore

# Casi Clinici

Monia Gennari

Pediatria d'Urgenza, Pronto Soccorso e Osservazione Breve Intensiva
Az. Ospedaliero-Universitaria S.Orsola-Malpighi

Regione Emilia-Romagna

**Bologna**
**1 ottobre 2014**
**ore 9,15-13,30**
sala A
Terza Torre
Viale della Fiera 8

**SEMINARIO REGIONALE**
Strumenti
per l'implementazione
delle linee
di indirizzo regionali

Caso 1: Maschio 2 mesi

Il piccolo viene condotto in PS durante la notte per pianto insistente e ipomobilità dell'arto superiore dx.

Il padre racconta che il piccolo, nel letto dei genitori, probabilmente aveva subito un trauma al braccio, schiacciato durante i movimenti nel sonno del padre stesso.

All'E.O. il braccio appare ipomobile, abdotto, intraruotato e dolente alla palpazione in corrispondenza dell'articolazione scapolo-omerale.

Si esegue RX dell'arto superiore dx.

"Focolaio di frattura al III medio di entrambe le clavicole con frammenti sovrapposti"

All' ecografia non evidenza di versamento endoarticolare.

Il callo osseo ipertrofico presente al radiogramma, documentava delle fratture non recenti ma, NON permetteva una precisa datazione dell'evento traumatico

Trauma ostetrico ?

maltrattamento e abuso sul minore

# Approfondimento anamnestico

- I° genito nato da TC x problemi materni
- Ricovero alla nascita in Neonatologia per complicanze materne (madre in RIA sottoposta ad isterectomia)

Non significativi traumi ostetrici
Non sospetto di frattura alle visite neonatologiche

- Ceto sociale medio-alto
- Famiglia non nota ai Servizi Sociali

Patologia ossea congenita?
Osteogenesi imperfetta?

maltrattamento e abuso sul minore

# Diagnosi differenziale

## Osteogenesi imperfetta

vs

## Maltrattamento fisico

Ricerca segni all'esame obiettivo (sclere blu..)

Indagini genetiche

Coltura dei fibroblasti

R.9 La Sorveglianza scheletrica deve <u>sempre</u> essere effettuata nei bambini di età inferiore ai 2 anni in cui si sospetti abuso…

Consiste in una serie di radiogrammi che permettono di visualizzare tutto lo scheletro.

L'obiettivo è quello di evidenziare fratture occulte, di ottenere ulteriori informazioni su lesioni sospettate clinicamente, di datare le lesioni, di diagnosticare patologie ossee che possono predisporre a fratture

Abbiamo eseguito rx arti inferiori in toto…

maltrattamento e abuso sul minore

Frattura metafisaria composta femore dx - *recente*

Frattura prossimale tibia dx - *recente*

Frattura metafisaria distale femore sn con callo osseo

Frattura meta-diafisaria prossimale di tibia e perone con callo osseo - *antecedente alla frattura del femore sn*

maltrattamento e abuso sul minore

# In conclusione…

Tutte le indagini per patologia congenita sono risultate NEGATIVE

Valutazione dei radiogrammi da parte di radiologi esperti ha confermato come tipiche per abuso le lesioni per sede e morfologia

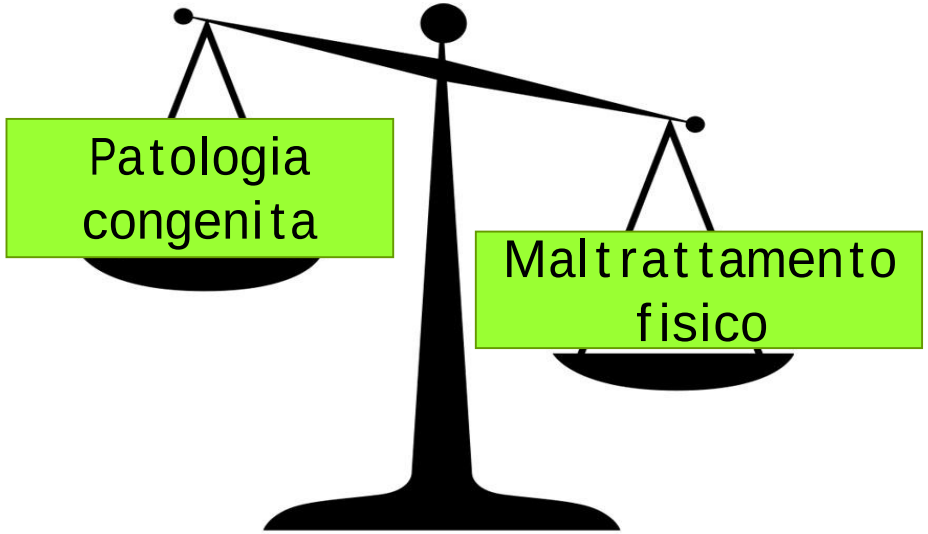

Caso 2: Maschio 8 anni

- Accesso in PS per dolore sternale in seguito a riferita caduta accidentale con trauma sacrale della mattina precedente

- E.O: dolore alla pressione dello sterno con sensazione palpatoria di minimo scroscio. Non ecchimosi evidenti

- Rx torace e proiezione laterale dello sterno

Minimi aspetti di avvallamento ed irregolarità corticale del secondo nucleo di ossificazione del corpo sternale, all'estremo esterno distale, di sospetta genesi traumatica.

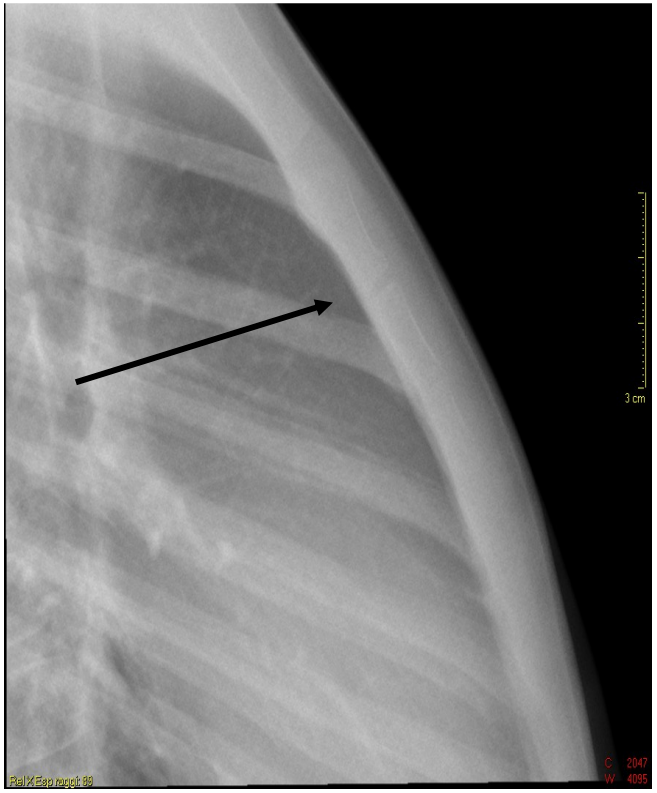

Reperto confermato all'indagine ecografica.

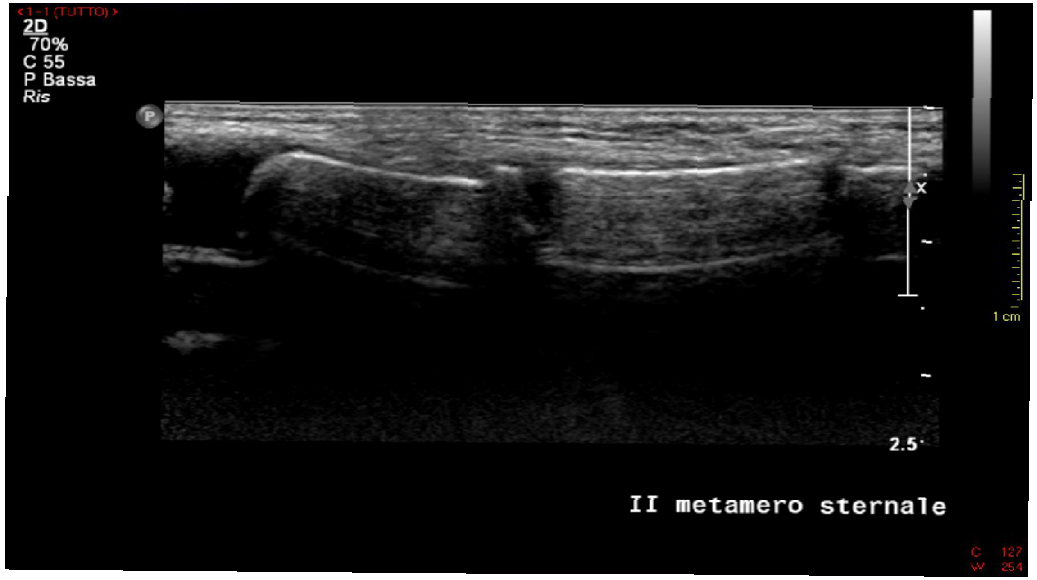

maltrattamento e abuso sul minore

# Tenere alta la soglia di vigilanza per maltrattamento/abuso:

- frattura sternale

Fratture ad alto sospetto di abuso:
- metafisarie , soprattutto sotto l'anno di vita
- costali, specie se posteromediali
- scapolari
- sternali
- processi spinosi delle vertebre

- dinamica non perfettamente compatibile con la lesione, in quanto non trauma diretto ma da contraccolpo

§compatibilità della dinamica raccontata con le potenzialità del bambino (sviluppo neuro comportamentale) e con il tipo di lesione osservata

# Tenere alta la soglia di vigilanza per maltrattamento/abuso:

accesso in PS circa 30 ore dopo l'accaduto

§eventuale ritardo inusuale nel ricorso alle cure;

- 39 accessi in Psped del S.O

solo altri 2 (a 2 anni di vita) x traumi lievi

*famiglia "abusante"....del PSped*

§esistenza di precedenti sanitari riferibili ad altri episodi di abuso accertati o di non chiara dinamica nello stesso ospedale e in quelli limitrofi

- famiglia nota ai Servizi Territoriali x sostegno economico

Ulteriori accertamenti:

- Ecografia addominale: non evidenza di lesioni traumatiche dei parenchimi addominali né versamento libero

- TC torace: minimo (circa 2 cm) ematoma post traumatico in corrispondenza della regione del corpo sternale

<u>Pz trattenuto in osservazione, dimesso il giorno successivo.</u>